

## АНАЛИЗ ДОППЛЕРОСОНОГРАФИЧЕСКИХ ОСОБЕННОСТЕЙ КРОВΟΣНАБЖЕНИЯ УЗЛОВЫХ ОБРАЗОВАНИЙ ЩИТОВИДНОЙ ЖЕЛЕЗЫ

**АГАБЕЙЛИ ЛАЛА ЗАКИР** *гызы*, старший лаборант кафедры лучевой диагностики и терапии Азербайджанского медицинского университета, Азербайджанская Республика, AZ 1007, Баку, ул. Гасымзаде, 14, e-mail: mic\_amu@mail.ru  
**ИБРАГИМОВ АЛИ ЗИЯ** *оглы*, доктор философии по медицине, доцент кафедры внутренних болезней III Азербайджанского медицинского университета, Азербайджан, AZ 1007, Баку, ул. Гасымзаде, 14, e-mail: mic\_amu@mail.ru

**АСКЕРОВА ХИДЖРАН ЭМИН** *гызы*, доктор философии по медицине, ассистент кафедры лучевой диагностики и лучевой терапии Азербайджанского медицинского университета, Азербайджан, AZ 1007, Баку, ул. Гасымзаде, 14, e-mail: mic\_amu@mail.ru

**ПАНАХОВА МАТАНАТ СУРХАЙ** *гызы*, доктор философии по медицине, доцент кафедры лучевой диагностики и лучевой терапии Азербайджанского медицинского университета, Азербайджан, AZ 1007, Баку, ул. Гасымзаде, 14, e-mail: mic\_amu@mail.ru

**ИСМАЙЛОВА ФАТМА ЗАКИР** *гызы*, старший лаборант кафедры внутренних болезней III Азербайджанского медицинского университета, Азербайджан, AZ 1007, Баку, ул. Гасымзаде, 14, e-mail: mic\_amu@mail.ru

**КЕРИМОВА РУХИЯ ФАМИЛ** *гызы*, старший лаборант кафедры лучевой диагностики и лучевой терапии Азербайджанского медицинского университета, Азербайджан, AZ 1007, Баку, ул. Гасымзаде, 14, e-mail: mic\_amu@mail.ru

**Реферат. Цель** – исследовать особенности кровоснабжения узловых образований щитовидной железы и оценить возможности доплеросонографии в дифференциальной диагностике рака щитовидной железы. **Материал и методы.** Были проанализированы 178 узлов у 166 больных. Пациентам проводились ультразвуковое исследование и тонкоигольная аспирационная биопсия. Больные были разделены на 3 группы. I группа – «доброкачественная» (узлы I и II категории по классификации Bethesda,  $n_I = 126$ ), II группа – «подозрительная» (III и IV категории согласно упомянутой выше классификации,  $n_{II} = 23$ ), III группа – «злокачественная» (узлы V и VI категории,  $n_{III} = 29$ ). Всем больным проводились доплеросонография и тонкоигольная аспирационная биопсия. Оценивалась информативность данных признаков (специфичность, чувствительность, точность, прогностическая ценность положительного результата, прогностическая ценность отрицательного результата). **Результаты и их обсуждение.** В «злокачественной» группе гиперваскулярные узлы встречались чаще ( $p_{I-III} < 0,001$ ;  $p_{II-III} < 0,001$ ). Специфичность признака – 98,4%, чувствительность – 17,4%. Узлы с центральным типом кровообращения встречались только в «злокачественной», III группе [(13,0±2,52)%]. Аvascularные узлы с периферическим типом кровоснабжения чаще встречались в I и II группах, смешанный тип – в III группе ( $p_{I-III} < 0,05$ ;  $p_{II-III} < 0,05$ ). Специфичность центрального и смешанного типа кровоснабжения составила 81,7%, чувствительность – 43,5%. **Выводы.** Гиперваскулярные узлы с центральным и смешанным типом кровоснабжения характеризуются повышенным риском злокачественности, в связи с чем рекомендуется проведение биопсии таких узлов.

**Ключевые слова:** доплеросонографическое исследование, узлы щитовидной железы, гиперваскулярность.  
**Для ссылки:** Анализ доплеросонографических особенностей кровоснабжения узловых образований щитовидной железы / Л.З. Агабейли, А.З. Ибрагимов, Х.Э. Аскерова [и др.] // Вестник современной клинической медицины. – 2019. – Т. 12, вып. 1. – С. 7–11. DOI: 10.20969/VSKM.2019.12(1).7-11.

## INVESTIGATION OF DOPPLER SONOGRAPHIC FEATURES OF THE BLOOD SUPPLY IN THYROID NODULES

**AGABEYLY LALA Z.**, senior laboratory technician of the Department of radiology of Azerbaijan Medical University, Republic of Azerbaijan, AZ 1007, Baku, Gasymzade str., 14, e-mail: mic\_amu@mail.ru

**IBRAGIMOV ALI Z.**, Ph. D. in medicine, associate professor of the Department of internal medicine III of Azerbaijan Medical University, Republic of Azerbaijan, AZ 1007, Baku, Gasymzade str., 14, e-mail: mic\_amu@mail.ru

**ASKEROVA KHIZHRAN E.**, Ph. D. in medicine, assistant of professor of the Department of radiology of Azerbaijan Medical University, Republic of Azerbaijan, AZ1007, Baku, Gasymzade str., 14, e-mail: mic\_amu@mail.ru

**PANAKHOVA MATANAT S.**, Ph. D. in medicine, associate professor of the Department of radiology of Azerbaijan Medical University, Republic of Azerbaijan, AZ 1007, Baku, Gasymzade str., 14, e-mail: mic\_amu@mail.ru

**ISMAYILOVA FATMA Z.**, senior laboratory technician of the Department of internal medicine III of Azerbaijan Medical University, Republic of Azerbaijan, AZ 1007, Baku, Gasymzade str., 14, e-mail: mic\_amu@mail.ru

**KERIMOVA RUKHIYA F.**, senior laboratory technician of the Department of radiology of Azerbaijan Medical University, Republic of Azerbaijan, AZ 1007, Baku, Gasymzade str., 14, e-mail: mic\_amu@mail.ru

**Abstract. Aim.** The aim of the study was to investigate the features of the blood supply in thyroid nodules and to assess the capabilities of doppler sonography in the means of thyroid cancer differential diagnosis. **Material and methods.** We examined 178 nodules in 166 patients. The patients underwent an ultrasound examination and a fine-needle aspiration biopsy. The patients were divided into 3 groups. Group I was so-called «benign» (nodes of the I and

II categories according to Bethesda scale,  $n_I = 126$ ). Group II was named «suspicious» (III and IV categories,  $n_{II} = 23$ ), group III was considered «malignant» (V and VI categories,  $n_{III} = 29$ ). Doppler sonography and fine-needle aspiration biopsy were performed in all patients. The features related to the studies (sensitivity, specificity, accuracy, predictive value of a positive result, predictive value of a negative result) were evaluated. **Results and discussion.** Hypervascular nodules were more common in the «malignant» group ( $p_{I-III} < 0,001$ ;  $p_{II-III} < 0,001$ , specificity is 98,4%, sensitivity is 17,4%). Nodules with a central type of blood circulation were found only in group III, so-called «malignant» group [(13,0±2,52)%]. Avascular nodules with peripheral blood supply were more common in groups I and II. Mixed type was seen in group III ( $p_{I-III} < 0,05$ ;  $p_{II-III} < 0,05$ ). The specificity of the central and mixed type of blood supply was 81,7%, sensitivity – 43,5%. **Conclusion.** Hypervascular nodes with central or mixed type of blood supply are associated with an increased risk of malignancy. Therefore, it is recommended to conduct a biopsy for such types of nodules.

**Key words:** doppler ultrasound examination, thyroid nodules, hypervascularity.

**For reference:** Agabeyli LZ, Ibragimov AZ, Askerova KhE, Panakhova MS, Ismayilova FZ, Kerimova RF. Investigation of Doppler sonographic features of the blood supply in thyroid nodules. The Bulletin of Contemporary Clinical Medicine. 2019; 12 (1): 7-11. DOI: 10.20969/VSKM.2019.12(1).7-11.

В связи с усовершенствованием ультразвуковых аппаратов, применяемых в современной медицинской практике, стало возможным оценивать кровоснабжение щитовидной железы с помощью таких неинвазивных методов, как доплеросонография (ДСГ). ДСГ проводится в 3 режимах: цветная, спектральная и энергетическая. При спектральной доплерографии путем анализа спектра потока крови вычисляются скорость тока крови и ряд других индексов. В процессе цветной доплерографии определяется наличие сосудов, и в зависимости от возможностей аппарата на экране разными цветами отражаются токи крови, направленные к трансдьюсеру и от него. С помощью «power» или энергетической доплерографии можно обнаружить более мелкие, не выявленные в цветном режиме сосуды. Однако в этом случае аппарат не может определить направление тока крови. У каждого из 3 режимов есть свои преимущества и недостатки. Хотя спектральная доплерография и позволяет определять множество параметров, тем не менее для ее технически правильного проведения требуется соблюдать ряд условий. При исследовании щитовидной железы с помощью данного способа можно оценить только крупные сосуды, питающие железу. Однако в связи с тем, что сосуды, питающие узлы, имеют достаточно мелкий калибр, исследование их путем спектральной доплерографии дает далекую от объективности информацию. Узлы характеризуются соответственно различным особенностям кровоснабжения на основании результатов, полученных в ходе энергетической и цветной доплерографии. Согласно литературным данным, кровоснабжение доброкачественных и злокачественных узлов различается по ряду параметров [1–4]. Однако мнения разных авторов по данному вопросу не всегда совпадают.

**Целью работы** явилось исследование особенностей кровоснабжения узловых образований щитовидной железы и оценка возможностей доплеросонографии в дифференциальной диагностике тиреоидного рака.

**Материал и методы.** Были обследованы 166 пациентов с одним или несколькими узлами щитовидной железы (в целом проведен анализ 178 узлов). Среди обследованных 23 пациента мужского пола (14%), 143 – женского (86%). Возраст пациентов мужского пола колебался в пределах 38–61 года, женщин – в пределах 13–73 лет, средний возраст больных составил (47,1±1,11) года.

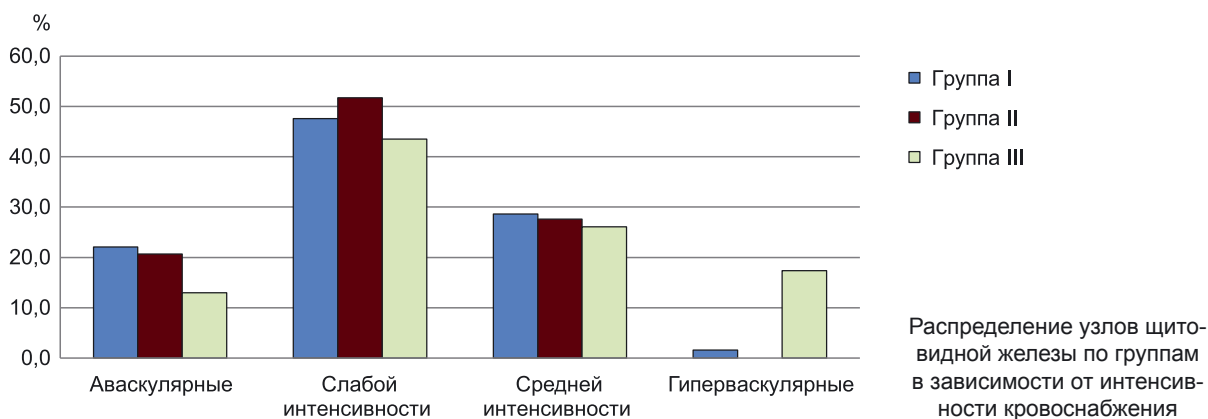
Всем больным проводились ДСГ и тонкоигольная аспирационная биопсия (ТАБ). ДСГ выполнялась на ультразвуковом аппарате Hitachi Avius Hi Vision с помощью линейного трансдьюсера с частотой 8–12 МГц. При ДСГ узлы оценивались по особенностям кровоснабжения. Интенсивность кровоснабжения считалась слабой при наличии 5–6 цветных сигналов, средней при наличии 6–10 цветных сигналов и сильной при наличии более 10 цветных сигналов. При отсутствии сигналов состояние расценивалось как аваскулярность [4]. По типу кровоснабжения на ДСГ узлы подразделялись на аваскулярные, центральные, периферические и смешанные [5].

Проведенная под контролем ультразвукового исследования ТАБ являлась конечным этапом, позволяла сгруппировать узлы согласно гистологическому строению и общепринятой в качестве международного стандарта классификации Bethesda [6, 7]. У 6% больных выявлены узлы I категории по классификации Bethesda (недиагностические), у 65% – узлы II категории (доброкачественные), у 6% – узлы III категории (атипия неопределенного значения), у 10% – узлы IV категории (подозрение на фолликулярную неоплазию или фолликулярная неоплазия), у 4% – узлы V категории (подозрение на малигнизацию), у 9% – узлы VI категории (малигнизация).

Узлы обследованных больных были разделены на 3 группы. В I группу ( $n_I = 126$ ) были включены доброкачественные и недиагностические узлы согласно классификации Bethesda. I группа была расценена как «доброкачественная». II группа ( $n_{II} = 23$ ) была охарактеризована как «подозрительная» и включала в себя узлы с атипией неопределенного значения и с неоплазией. В III группу ( $n_{III} = 29$ ), названную «злокачественной», нами были определены узловые образования, имеющие подозрение на злокачественность и злокачественные узлы.

Оценивали показатели диагностических тестов [истинно отрицательные результаты (ИО), истинно положительные результаты (ИП), ложноотрицательные результаты (ЛО), ложноположительные результаты (ЛП)] и информативность данных признаков (чувствительность, специфичность, точность, прогностическая ценность положительного результата, прогностическая ценность отрицательного результата).

Вычисления производились с использованием программы SPSS 19.0 и электронных таблиц Excel. Сравнение между группами проводилось согласно t-критерию Стьюдента.



**Результаты и их обсуждение.** При ДСГ узлы характеризовались по особенностям кровоснабжения. Интенсивность кровоснабжения оценивалась квантификационным методом: слабая – при наличии 5–6 цветных сигналов, средняя – при наличии 6–10, сильная (гиперваскулярная) – при наличии более 10 цветных сигналов, аваскулярность – при отсутствии сигналов. Распределение узлов по группам в зависимости от интенсивности кровоснабжения показано на рисунке.

Как видно на рисунке, аваскулярные узлы в I группе наблюдались в (22,1±3,11)%, во II группе – в (20,7±3,04)%, в III группе – в (13,0±2,52)% случаев. По признаку аваскулярности между I и II группами статистической разницы не отмечалось, однако между I и III, а также II и III группами были обнаружены статистически достоверные изменения ( $p_{I-II} > 0,05$ ;  $p_{I-III} < 0,5$ ;  $p_{II-III} < 0,5$ ). Узлов со слабой васкуляризацией, дающих от сосудов при замораживании до 5–6 цветных сигналов, в I группе было выявлено (47,6±3,74)% случаев, во II группе – (51,7±3,75)%, в III группе – (43,5±3,72)%. Различия между группами были статистически недостоверными ( $p_{I-II} > 0,05$ ;  $p_{I-III} > 0,05$ ;  $p_{II-III} > 0,05$ ). Схожая картина была получена при сравнении узлов со средней степенью кровоснабжения. Показатели частоты этого признака были очень близки в различных группах. Так, узлы с васкуляризацией средней интенсивности обнаруживались в I группе в (28,6±3,39)%, во II группе – в (27,6±3,35)%, в III группе – в (26,1±3,29)% случаев ( $p_{I-II} > 0,05$ ;  $p_{I-III} > 0,05$ ;  $p_{II-III} > 0,05$ ). В отличие от них, распределение узлов с гиперваскуляризацией, т.е. с интенсивным кровоснабжением, по группам было следующим: I группа – (1,6±0,94)%, III группа – (17,4±2,84)%. Межгрупповые различия по данному показателю имели высокую степень статистической достоверности ( $p_{I-III} < 0,001$ ). Во II группе гиперваскуляризованных узлов выявлено не было. Таким образом, аваскулярность характерна для «доброкачественных» и «подозрительных» по характеру узлов, а гиперваскулярность позволяет думать о злокачественности образования. Узлы слабой и средней степени васкуляризации представляют определенные трудности для прогнозирования в том или ином направлении.

По характеру васкуляризации на ДСГ узлы подразделялись на аваскулярные, с центральным, периферическим и смешанным типом кровоснабжения (табл. 1).

Таблица 1

Распределение узлов щитовидной железы в зависимости от типа кровоснабжения

Группа	Центральный тип		Периферический тип		Смешанный тип	
	Абс. число	%	Абс. число	%	Абс. число	%
I	0	–	77	60,3±3,60	23	18,3±2,90
II	0	–	18	62,1±3,62	3	17,2±2,83
III	3	13,0±2,52	10	43,5±3,72	7	30,4±3,57

*Примечание:* аваскулярные узлы в таблицу включены не были.

Как видно из табл. 1, узлы с центральным типом кровоснабжения встречались лишь в III группе [(13,0±2,52)%]. В I и II группах узлов с центральным типом кровоснабжения не наблюдалось. Узлы с периферическим типом кровоснабжения выявлены в I группе у (60,2±3,60)%, во II группе – у (62,1±3,62)% пациентов, причем между группами различий отмечено не было ( $p_{I-II} > 0,05$ ). В то же время в III группе такого типа узлы были обнаружены в (43,5±3,72)% случаев, межгрупповая разница была статистически достоверной, причем более выражена при сравнении с I группой, где имели место доброкачественные узлы ( $p_{I-III} < 0,001$ ;  $p_{II-III} < 0,05$ ). Узлы со смешанным типом васкуляризации (т.е. имеющие и центральный, и периферический тип кровоснабжения) встречались в I группе в (18,3±2,90)% случаев, а во II группе с несколько меньшей частотой – в (17,2±2,83)% случаев. По этому признаку узлы I и II групп не различались между собой ( $p_{I-II} > 0,05$ ). При анализе III группы среди узлов, характеризующихся злокачественностью, смешанный тип отмечался в (30,4±3,57)% случаев, что отличалось от остальных групп ( $p_{I-III} < 0,05$ ;  $p_{II-III} < 0,05$ ). Таким образом, аваскулярные и имеющие периферический тип кровоснабжения узлы могут быть отнесены к доброкачественным и подозрительным по характеру, а центральный и смешанный типы кровоснабжения могут быть расценены как признаки злокачественности.

Сведения об информативности параметров ДСГ в зависимости от особенностей кровоснабжения узлов у обследованных больных даны в табл. 2.

Как видно из табл. 2, по показателю гиперваскулярности чувствительность ДСГ в отношении диагностики и прогнозирования злокачественных узлов составила 17,4%. Вероятность доброкачественного характера образования при отсутствии визуализации



Информативность параметров ультразвукового доплеровского исследования

Параметр ДСГ	Чувствительность, %	Специфичность, %	Точность, %	PPV, %	NPV, %	OR
Гиперваскулярные узлы	17,4	98,4	85,9	66,7	86,7	13,1
Васкуляризованные по центральному и смешанному типу узлы	43,5	81,7	75,8	30,3	91,2	3,5

*Примечание:* PPV – прогностическая ценность положительного результата; NPV – прогностическая ценность отрицательного результата; OR – отношение шансов.

гиперваскулярного узла, т.е. специфичность гиперваскулярности, была равна 98,4%. Точность этого параметра (способность отличать больных от здоровых) составила 85,9%. Вероятность злокачественности при визуализации гиперваскулярного узла, т.е. прогностическая ценность положительного результата (PPV), была 66,7%, а вероятность доброкачественности при отсутствии визуализации гиперваскулярного узла, т.е. прогностическая ценность отрицательного результата (NPV), – 86,7%. Коэффициент OR [отношение шансов (odds ratio)] составил 13,1, этот показатель характеризует статистически достоверный шанс обнаружения признака среди больных со злокачественными узлами. При анализе типов кровоснабжения узлов центрального и смешанного типа были отнесены к признакам злокачественности, а периферический тип и аваскуляризация – к признакам доброкачественности [8–10]. «Подозрительные» узлы из II группы в этот анализ включены не были. Чувствительность, способность определять злокачественные узлы центрального и смешанного типа васкуляризации составила 43,5%, специфичность – способность отбирать доброкачественные узлы – 81,7%. Возможность разделять больных и здоровых, т.е. точность параметра, была 75,8%. Вероятность злокачественности при наличии этого параметра, т.е. прогностическая ценность положительного результата (PPV), оказалась равна 30,3%, вероятность доброкачественности при отсутствии этого параметра, т.е. прогностическая ценность отрицательного результата (NPV), – 91,2%. Хотя значение отношения шансов (OR) и было невелико (3,5), тем не менее оно было статистически достоверным. Это свидетельствует о том, что вероятность обнаружения рака среди узлов с центральным типом кровоснабжения в 3,5 раза выше, чем среди узлов с периферическим типом

**Выводы.** Обнаружение при доплеросонографии щитовидной железы гиперваскулярных узлов с центральным и смешанным типом кровоснабжения значительно повышает подозрение на злокачественность, в связи с чем такие узлы рекомендуется обязательно подвергать аспирационной биопсии тонкой иглой для уточнения диагноза.

**Прозрачность исследования.** Исследование не имело спонсорской поддержки. Авторы несут полную ответственность за предоставление окончательной версии рукописи в печать.

**Декларация о финансовых и других взаимоотношениях.** Все авторы принимали участие в разработке концепции, дизайна исследования и в написании рукописи. Окончательная версия рукописи была одобрена всеми авторами. Авторы не получали гонорар за исследование.

## ЛИТЕРАТУРА

1. Utility of quantitative contrast-enhanced ultrasound for the prediction of extracapsular extension in papillary thyroid carcinoma / Y. Liu, H. Liu, C.L. Qian [et al.] // Scientific Reports. – 2017. – Vol. 7 (1). – P.1472.
2. Diagnostic performances of various gray-scale, color doppler, and contrast-enhanced ultrasonography findings in predicting malignant thyroid nodules / J.J. Ma, H. Ding, B.H. Xu [et al.] // Journal Thyroid. – 2014. – Vol. 24 (2). – P.355–363.
3. Can vascularity at power Doppler us help predict thyroid malignancy? / H.J. Moon, J.Y. Kwak, M.J. Kim [et al.] // Journal Radiology. – 2010. – Vol. 255 (1). – P.260–269.
4. Tumor protrusion with intensive blood signals on ultrasonography is a strongly suggestive finding of follicular thyroid carcinoma / K. Kobayashi, M. Hirokawa, T. Yabuta [et al.] // Journal Medical Ultrasonography. – 2016. – Vol. 18 (1). – P.25–29.
5. Is Doppler ultrasound of additional value to gray-scale ultrasound in differentiating malignant and benign thyroid nodules? / P.W. Posario, A.L. Silvia, M.A. Borges [et al.] // Archives of Journal Endocrinology and Metabolism. – 2015. – Vol. 59 (1). – P.79–83.
6. The Bethesda system for reporting thyroid cytopathology (Definitions. Criteria and explanatory notes) / S.Z. Ali, E.S. Cibas (eds.). – Springer, 2010. – 171 p.
7. Gray-scale vs. color Doppler ultrasound in cold thyroid nodules / M. Salehi, F. Nalaini, B. Izadi [et al.] // Global Journal of Health Science. – 2014. – Vol. 7 (3). – P.147–152.
8. 2015 American Thyroid Association Management Guidelines for Adult Patients with Thyroid Nodules and Differentiated Thyroid Cancer: The American Thyroid Association Guidelines Task Force on Thyroid Nodules and Differentiated Thyroid Cancer / B.R. Haugen, E.K. Alexander, K.C. Bible [et al.] // Journal Thyroid. – 2016. – Vol. 26 (1). – P.1–133.
9. *Bomeli, S.R.* Evaluation of a thyroid nodule / S.R. Bomeli, S.O. LeBeau, R.L. Ferris // Otolaryngol. Clin. North Am. – 2010. – Vol. 43 (2). – P.229–238.
10. *Chaudhary, V.* Thyroid ultrasound / V. Chaudhary, S. Bano // Ind. J. Endocr. Metab. – 2013. – Vol. 17. – P.219–227.

## REFERENCES

1. Liu Y, Liu H, Qian CL, et al. Utility of quantitative contrast-enhanced ultrasound for the prediction of extracapsular extension in papillary thyroid carcinoma. Scientific Reports. 2017; 7 (1): 1472.
2. Ma JJ, Ding H, Xu BH, et al. Diagnostic performances of various gray-scale, color doppler, and contrast-enhanced ultrasonography findings in predicting malignant thyroid nodules. Journal Thyroid. 2014; 24 (2): 355-363.
3. Moon HJ, Kwak JY, Kim MJ, et al. Can vascularity at power Doppler us help predict thyroid malignancy? Journal Radiology. 2010; 255 (1): 260-269.
4. Kobayashi K, Hirokawa M, Yabuta T, et al. Tumor protrusion with intensive blood signals on ultrasonography is a strongly suggestive finding of follicular thyroid carcinoma. Journal Medical Ultrasonography. 2016; 18 (1): 25-29.

- Posario PW, Silvia AL, Borques MA et al. Is Doppler ultrasound of additional value to gray-scale ultrasound in differentiating malignant and benign thyroid nodules? *Archives of Journal Endocrinology and Metabolism*. 2015; 59 (1): 79-83.
- Syed Z Ali, Edmund S Cibas, ed. *The Bethesda system for reporting thyroid cytopathology. Definitions. Criteria and explanatory notes*. Springer. 2010; 171 p.
- Salehi M, Nalaini F, Izadi B, et al. Gray-scale vs. color Doppler ultrasound in cold thyroid nodules. *Global Journal of Health Science*. 2014; 7 (3): 147-152.
- Haugen BR, Alexander EK, Bible KC et al. 2015 American Thyroid Association Management Guidelines for Adult Patients with Thyroid Nodules and Differentiated Thyroid Cancer: The American Thyroid Association Guidelines Task Force on Thyroid Nodules and Differentiated Thyroid Cancer. *Journal Thyroid*. 2016; 26 (1): 1-133.
- Bomeli SR, LeBeau SO, Ferris RL. Evaluation of a thyroid nodule. *Otolaryngol Clin North Am*. 2010; 43 (2): 229-238.
- Chaudhary V, Bano S. Thyroid ultrasound. *Ind J Endocr Metab*. 2013; 17: 219-227.

© Е.С. Аронова, Г.В. Лукина, Я.А. Сигидин, 2019

УДК 616.72-002.772

DOI: 10.20969/VSKM.2019.12(1).11-18

## НЕЖЕЛАТЕЛЬНЫЕ ЭФФЕКТЫ ИНФЛИКСИМАБА: ОТ ЛИТЕРАТУРНЫХ ДАННЫХ К СОБСТВЕННЫМ ИССЛЕДОВАНИЯМ

**АРОНОВА ЕВГЕНИЯ СЕРГЕЕВНА**, канд. мед. наук, младший научный сотрудник лаборатории мониторинга безопасности антиревматических препаратов ФГБНУ «Научно-исследовательский институт ревматологии им. В.А. Насоновой», Россия, 115522, Москва, Каширское шоссе, 34а, тел. +7(968)507-12-10, e-mail: eugpozd@mail.ru  
**ЛУКИНА ГАЛИНА ВИКТОРОВНА**, докт. мед. наук, профессор, зав. научно-исследовательским отделом ревматологии ГБУЗ «Московский клинический научно-практический центр им. А.С. Логинова Департамента здравоохранения г. Москвы»; ведущий научный сотрудник лаборатории мониторинга безопасности антиревматических препаратов ФГБНУ «Научно-исследовательский институт ревматологии им. В.А. Насоновой», Россия, 115522, Москва, Каширское шоссе, 34а, тел. +7(499)614-44-59, e-mail: g.lukina@mknc.ru  
**СИГИДИН ЯКОВ АЛЕКСАНДРОВИЧ**, докт. мед. наук, профессор, ведущий научный сотрудник лаборатории мониторинга безопасности антиревматических препаратов ФГБНУ «Научно-исследовательский институт ревматологии им. В.А. Насоновой», Россия, 115522, Москва, Каширское шоссе, 34а, тел. +7(499) 614-44-59, e-mail: eugpozd@mail.ru

**Реферат.** Широкий спектр высокоэффективных генно-инженерных биологических препаратов, введенных в клиническую ревматологию за последние годы, обуславливает особый интерес к их переносимости. **Цель** – оценка переносимости терапии инфликсимабом у больных ревматоидным артритом. **Материал и методы.** В статью представлен обзор зарубежной литературы, посвященной изучению нежелательных явлений, возникающих на фоне лечения инфликсимабом, представляющим собой химерное моноклональное антитело к ФНОα. Представлены собственные данные авторов, проанализировавших нежелательные эффекты инфликсимаба у 135 больных ревматоидным артритом в реальной клинической практике. **Результаты и их обсуждение.** Общая переносимость инфликсимаба была удовлетворительной. Нежелательные явления отмечались в 28,1% случаев. Относительно частыми нежелательными явлениями были инфузионные реакции (снижение артериального давления на 10–20 мм рт.ст. от исходного, тахикардия, ощущение жара), наблюдавшиеся в процессе введения препарата у 15 пациентов (11,1% случаев). У 19 пациентов (14,1%) наблюдались серьезные побочные эффекты, потребовавшие отмены препарата. Среди серьезных нежелательных явлений наиболее часто встречались аллергические реакции (6%) и инфекционные осложнения (5,2%). Наилучшая переносимость отмечалась при лечении комбинацией инфликсимаба и метотрексата. **Выводы.** В большинстве случаев инфликсимаб безопасен для применения в реальной клинической практике. Перед назначением терапии следует информировать пациентов о риске возникновения нежелательных эффектов, а также перед каждым введением инфликсимаба необходим осмотр ревматологом.

**Ключевые слова:** биологическая терапия, генно-инженерные биологические препараты, инфликсимаб, ингибиторы ФНОα, неблагоприятные реакции, ревматоидный артрит.

**Для ссылки:** Аронова, Е.С. Нежелательные эффекты инфликсимаба: от литературных данных к собственным исследованиям / Е.С. Аронова, Г.В. Лукина, Я.А. Сигидин // Вестник современной клинической медицины. – 2019. – Т. 12, вып. 1. – С.11–18. DOI: 10.20969/VSKM.2019.12(1).11-18.

## ADVERSE EVENTS OF INFLIXIMAB: FROM PUBLICATION ANALYSIS TO ORIGINAL STUDIES

**ARONOVA EVGENIA S.**, C. Med. Sci., junior researcher of the safety monitoring laboratory for antirheumatic medicines of V.A. Nasonova Research Institute of Rheumatology, Russia, 115522, Moscow, Kashirskoe highway, 34a, tel. +7(968)507-12-10, e-mail: eugpozd@mail.ru

**LUKINA GALINA V.**, D. Med. Sci., professor, Head of the Department of the research in rheumatology of Moscow Clinical Research Center named after A.S. Loginov; leading researcher of the safety monitoring laboratory for antirheumatic medicines of V.A. Nasonova Research Institute of Rheumatology, Russia, 115522, Moscow, Kashirskoe highway, 34a, tel. +7(499)614-44-59, e-mail: g.lukina@mknc.ru

**SIGIDIN YAKOV A.**, D. Med. Sci., professor, leading researcher of the safety monitoring laboratory for antirheumatic medicines of V.A. Nasonova Research Institute of Rheumatology, Russia, 115522, Moscow, Kashirskoe highway, 34a, tel. +7(499)614-44-59, e-mail: eugpozd@mail.ru

**Abstract.** A wide range of highly effective genetically engineered biological medications have been introduced into clinical rheumatology in recent years, which arouses a special interest to their tolerability. **Aim.** The aim of the study was to evaluate the tolerability of infliximab therapy in patients with rheumatoid arthritis. **Material and methods.** Review of