

- results from the European multicentric study. J Endourol. 2003; 17 (8): 673–677.
15. Uchida T, Shoji S, Nakano M et al. Transrectal high-intensity focused ultrasound for the treatment of localized prostate cancer: eight-year experience. Int J Urol. 2009; 16 (11): 881–886.
16. Lee HM et al. High-intensity focused ultrasound therapy for clinically localized prostate cancer. Prostate Cancer Prostatic Dis. 2006; 9: 439–443.
17. Poissonnier L et al. Control of prostate cancer by transrectal HIFU in 227 patients. Eur Urol. 2007; 51: 381–387.

© О.Ю. Пиданов, 2017

УДК 616.12-008.313.2-089.168.1-07:616.12-073.97

DOI: 10.20969/VSKM.2017.10(6).24-30

ПЕРВЫЙ ОПЫТ ПЕРСОНАЛЬНОГО ЭКГ-МОНИТОРИНГА У ПАЦИЕНТОВ ПОСЛЕ ТОРАКОСКОПИЧЕСКОЙ АБЛЯЦИИ ЛЕВОГО ПРЕДСЕРДИЯ

ПИДАНОВ ОЛЕГ ЮРЬЕВИЧ, канд. мед. наук, врач сердечно-сосудистый хирург отделения кардиохирургии ФГБУ «Клиническая больница» Управления делами Президента Российской Федерации, Россия, 107150, Москва, ул. Лосиноостровская, 45, e-mail: 9681@mail.ru

Реферат. Цель исследования — оценка портативной системы CardioQVARK в качестве инструмента для мониторинга состояния сердечно-сосудистой системы у пациентов после торакоскопической абляции по поводу фибрилляции предсердий. **Материал и методы.** В исследование включены 8 пациентов, оперированных по поводу симптомной формы фибрилляции предсердий (EHRA III–IV). Всем пациентам выполнялась торакоскопическая фрагментация левого предсердия по схеме Dallas Lesion Set стандартным набором радиочастотных инструментов. У пациентов в стационарных условиях с 1-й по 5-й день после операции регистрировались записи 5-минутных электрокардиограмм при помощи портативного монитора CardioQVARK с передачей данных по сети интернет мобильного оператора через облачный сервис в приложение CardioQvark Doctor. **Результаты и их обсуждение.** При сравнении с показаниями прикроватного монитора значимых расхождений по верификации сердечного ритма не отмечено. Стационарный этап показал удобство и простоту применения персонального монитора CardioQVARK при наблюдении за пациентами в послеоперационном периоде после хирургического лечения фибрилляции предсердий. У одного пациента в раннем послеоперационном периоде развился приступ типичного трепетания предсердий, верифицированный при помощи портативного монитора CardioQVARK. **Выводы.** Первый опыт применения персонального мониторинга на основе устройства CardioQVARK показал надежность работы прибора в условиях стационара. Применение удаленного мониторинга при помощи устройства CardioQVARK позволяет вести длительное наблюдение за пациентами; эффективность дистанционного метода должна быть оценена на большом количестве пациентов.

Ключевые слова: фибрилляция предсердий, торакоскопическая абляция левого предсердия, электрокардиограмма.

Для ссылки: Пиданов, О.Ю. Первый опыт персонального ЭКГ-мониторинга у пациентов после торакоскопической абляции левого предсердия / О.Ю. Пиданов // Вестник современной клинической медицины. — 2017. — Т. 10, вып. 6. — С. 24–30. DOI: 10.20969/VSKM.2017.10(6).24-30.

THE FIRST EXPERIENCE OF PERSONAL ECG MONITORING IN PATIENTS AFTER THORACOSCOPIC ABLATION OF THE LEFT ATRIUM

PIDANOV OLEG YU., C. Med. Sci., cardiovascular surgeon of the Department of cardiovascular surgery of Clinical Hospital of the President Administration, Russia, 107150, Moscow, Losinoostrovskaya str., 45, e-mail: 9681@mail.ru

Abstract. Aim. CardioQVARK portable device has been assessed as a tool for cardiovascular system monitoring in patients after thoracoscopic ablation for atrial fibrillation. **Material and methods.** 8 patients operated for symptomatic type of atrial fibrillation (EHRA III-IV) were incorporated in the research. All patients have undergone thoracoscopic fragmentation of the left atrium according to the Dallas Lesion Set chart with standard set of radio-frequency appliance. 5 minute ECG recording with CardioQVARK device has been performed in hospital patients from the 1st to the 5th day after the surgery. CardioQVARK system provided data transmission to CardioQVARK Doctor app. by mobile internet via cloud service. **Results and discussion.** Significant difference in cardiac rhythm verification between CardioQVARK data and bedside monitor indication was not observed. CardioQVARK personal device has demonstrated convenience and ease of use when monitoring patients in the period after surgical treatment for atrial fibrillation in hospital setting. One patient experienced an episode of typical atrial fibrillation in the early postoperative period. This episode was verified by the personal portable monitor CardioQVARK. **Conclusion.** The 1st experience of personal ECG monitoring using CardioQVARK system has demonstrated device reliability in hospital setting. Remote monitoring performed by CardioQVARK allows observing patients continuously. Nevertheless, the effectiveness of distant method is meant to be evaluated on a larger number of patients.

Key words: atrial fibrillation, thoracoscopic ablation of the left atrium, electrocardiogram.

For reference: Pidanov OYu. The first experience of personal ECG monitoring in patients after thoracoscopic ablation of the left atrium. The Bulletin of Contemporary Clinical Medicine. 2017; 10 (6): 24–30. DOI: 10.20969/VSKM.2017.10(6).24-30.

Введение. Фибрилляция предсердий (ФП) — наиболее часто встречающаяся аритмия среди жителей как нашей страны, так и во всем мире. Распространенность ФП зависит от возраста и встречается у 2% всего населения [1]. Наличие ФП приводит к увеличению общей смертности в 1,9 раза, увеличивает риск инсульта в 5 раз, является причиной аритмогенной кардиомиопатии и застойной сердечной недостаточности [2, 3].

Неудовлетворительные результаты восстановления и удержания синусового ритма при медикаментозной стратегии сделали довольно популярными в настоящее время методы хирургического лечения ФП. Катетерная изоляция легочных вен и хирургическая абляция значительно превосходят по эффективности медикаментозные стратегии лечения фибрилляции предсердий [4, 5].

Несмотря на многочисленные исследования результатов хирургического лечения ФП, остается крайне актуальным вопрос оценки эффективности и свободы пациента от эпизодов ФП [6]. В настоящее время стандартом оценки эффективности лечения и свободы от ФП является холтеровское мониторирование в течение 24 ч [7]. При этом совершенно очевидно, что с увеличением длительности ЭКГ-мониторирования возрастает и диагностическая значимость метода.

Имеется ряд публикаций о возможности и необходимости использовать петлевой имплантируемый монитор для более точной верификации рецидива аритмии. Польза от длительного, а еще лучше постоянного электрокардиографического (ЭКГ) мониторинга не вызывает сомнений [8, 9]. Однако в реальной клинической практике применение петлевых имплантируемых мониторов крайне ограничено в связи с их высокой стоимостью. Грустной реальностью сегодняшнего дня является и то, что 7-дневное, а иногда и простое 24-часовое холтеровское ЭКГ-мониторирование не так доступно на территории Российской Федерации.

Реалии жизни показывают, что при возникновении приступа нарушения ритма его невозможно зарегистрировать по той простой причине, что, пока пациент дойдет до кабинета ЭКГ или приедет «кабета скорой помощи», приступ может купироваться самостоятельно. В таких условиях становится крайне привлекательным мониторинг нарушений ритма сердца, инициируемый самим пациентом, с возможностью передачи результатов специалисту на расстоянии через современные коммуникационные технологии.

Еще большую актуальность подобный метод приобретает в ранний послеоперационный период после хирургического вмешательства по поводу фибрилляции предсердий, в так называемый «слепой период», который продолжается 3 мес после операции.

На сегодняшний день в отечественной клинической практике стал доступен аппарат портативного ЭКГ-мониторинга с возможностью передачи результата через канал GSM CardioQVARK.

Данная статья представляет первый опыт применения системы CardioQVARK. **Целью** работы

стала оценка портативной системы CardioQVARK в качестве инструмента для мониторинга состояния сердечно-сосудистой системы у пациентов после торакоскопической абляции по поводу фибрилляции предсердий.

Материал и методы. В исследование включены 8 пациентов, оперированных по поводу симптомной формы фибрилляции предсердий (EHRA III—IV). Характеристика пациентов представлена в *таблице*.

Характеристика пациентов

Количество пациентов, чел.	8
Возраст, лет	54,8±9,8
Индекс массы тела	29,4±4,0
Площадь поверхности тела (BSA), m ²	2,2±0,17
Длительность ФП, лет	8,1± 3,9
Тип ФП:	
Персистирующая, кол-во пациентов	6 (75%)
Персистирующая, длительно существующая, кол-во пациентов	2 (25%)
ФП к началу операции	3(37,5%)
Артериальная гипертензия, кол-во пациентов	7(87,5%)
Острые нарушения мозгового кровообращения (транзиторная ишемическая атака), кол-во пациентов	1 (12,5%)
Стентирование коронарной артерии (КА) в анамнезе, кол-во пациентов	1 (12,5%)
Размер левого предсердия (ЛП) (парастернальная позиция), мм	46,1±4,2
Объем ЛП, мл	94,7±22,8
Индекс объема ЛП, мл/м ²	43,2±8,3
Объем правого предсердия (ПП), мл	75,0±17,7
Конечно-диастолический объем (КДО) левого желудочка, мл	120,2±27,1
Конечно-систолический объем левого желудочка (КСО), мл	46,3±20,2
Фракция выброса левого желудочка, %	64,1±7,9

У 3 (37,5%) пациентов в анамнезе была представлена катетерная радиочастотная или криоизоляция легочных вен. Всем пациентам выполнена торакоскопическая фрагментация левого предсердия по схеме Dallas Lesion Set стандартным набором радиочастотных инструментов (AtriCure, AtriCure Inc, Cincinnati, OH, USA). Во всех случаях резекция ушка ЛП выполнена при помощи степлера EndoGia (Covidien, Dublin, Irland). Средняя продолжительность операции составила (116,4±12,8) мин. Летальных исходов, больших и малых осложнений не зарегистрировано.

Всем пациентам в стационарных условиях с 1-го по 5-й день после операции выполнялась запись 5-минутной ЭКГ при помощи портативного монитора CardioQVARK, работающего на платформе IOS с iPhone 5/5s/SE, с передачей данных по сети интернет мобильного оператора через облачный сервис в приложение CardioQvark Doctor (КардиоКВАРК, Россия) для IOS iPad (Apple, USA) (рис. 1).

Для сравнения полученных данных производился мониторинг сердечного ритма при помощи прикроватного монитора Passport 2 (DataScope, USA).

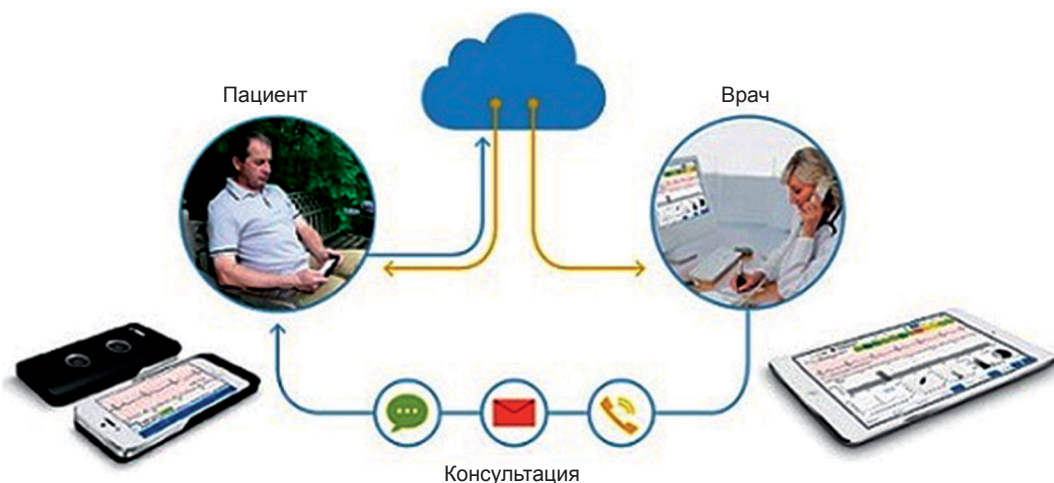


Рис. 1. Схема работы системы CardioQVARK

Все пациенты подписывали информированное согласие об участии в исследовании.

Результаты и их обсуждение. Всего на стационарном этапе выполнено 40 измерений общей продолжительностью 200 мин. С учетом того, что исследование проводилось под наблюдением персонала, все исследования были пригодны для анализа. Полученная информация представлена на рис. 2.

Нами отмечено, что при визуальном отражении результатов на «ленте ЭКГ» имелся значимый уро-

вень «шума», который иногда затруднял верификацию зубца P. Примечательно, что в приложении имеется функция усреднения комплекса PQRST, который позволяет получить улучшенную картинку комплекса и провести анализ зубцов и интервалов (рис. 3).

При сравнении с показаниями прикроватного монитора значимых расхождений по верификации сердечного ритма не отмечено (рис. 4).

Стационарный этап показал удобство и простоту применения персонального монитора CardioQVARK

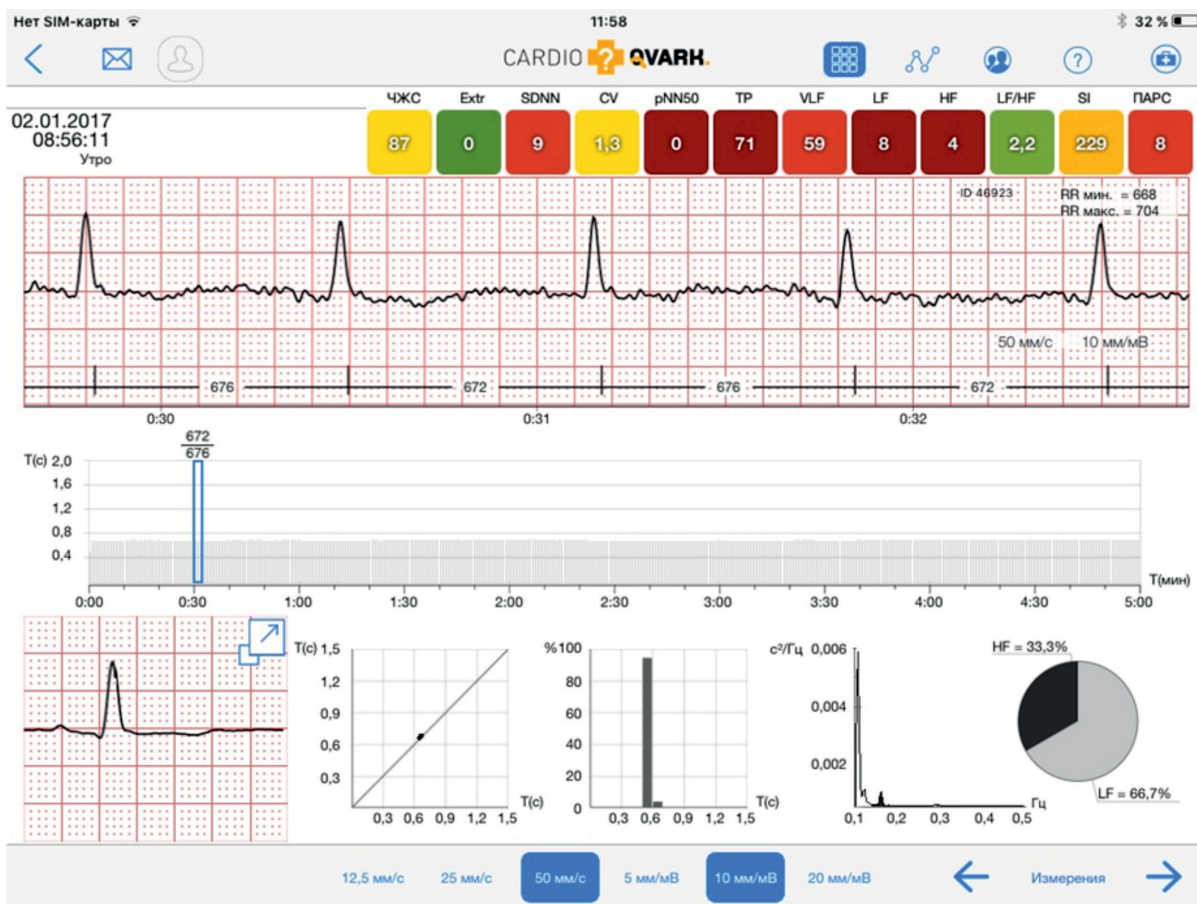

Рис. 2. Вид получаемой информации в приложении CardioQVARK Doctor

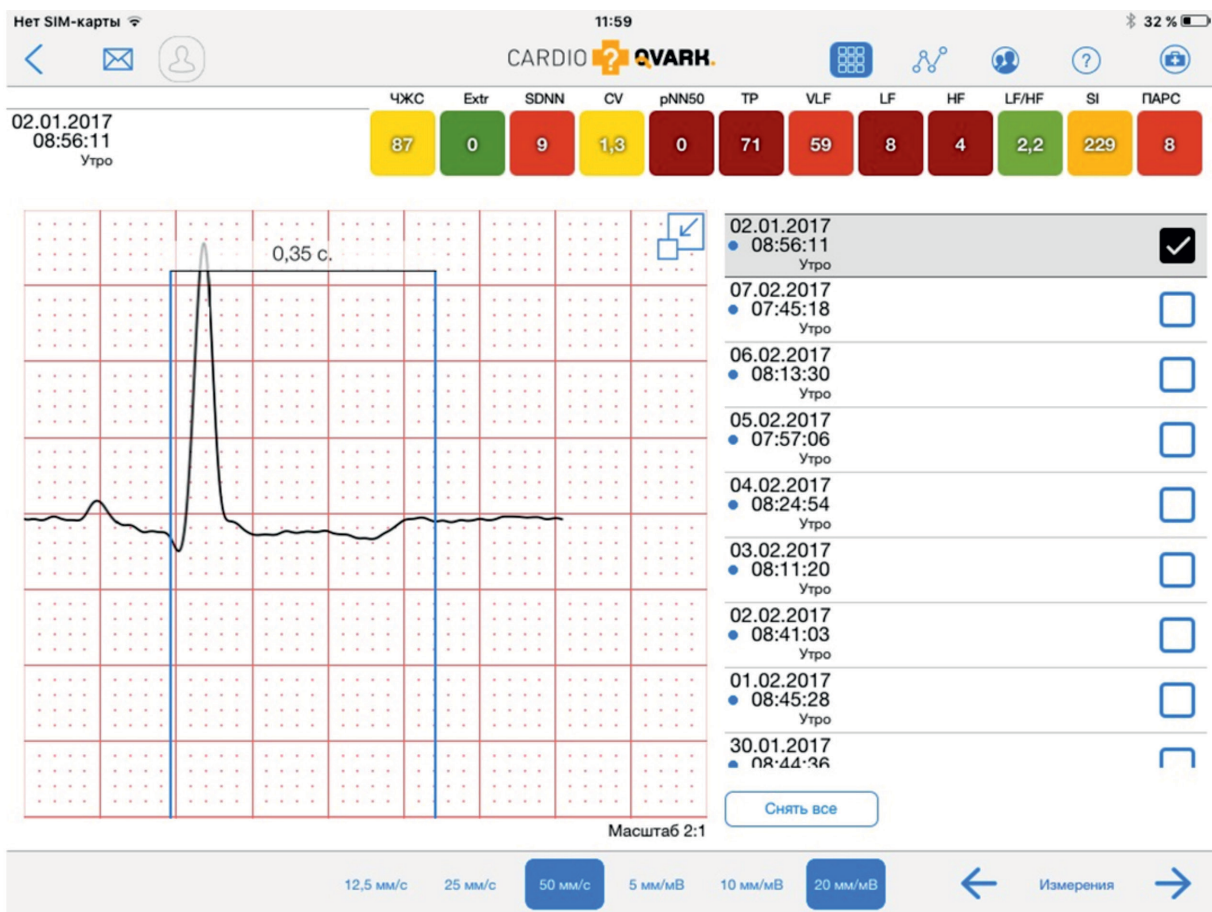


Рис. 3. Вид усредненного комплекса PQRST в приложении CardioQVARK Doctor

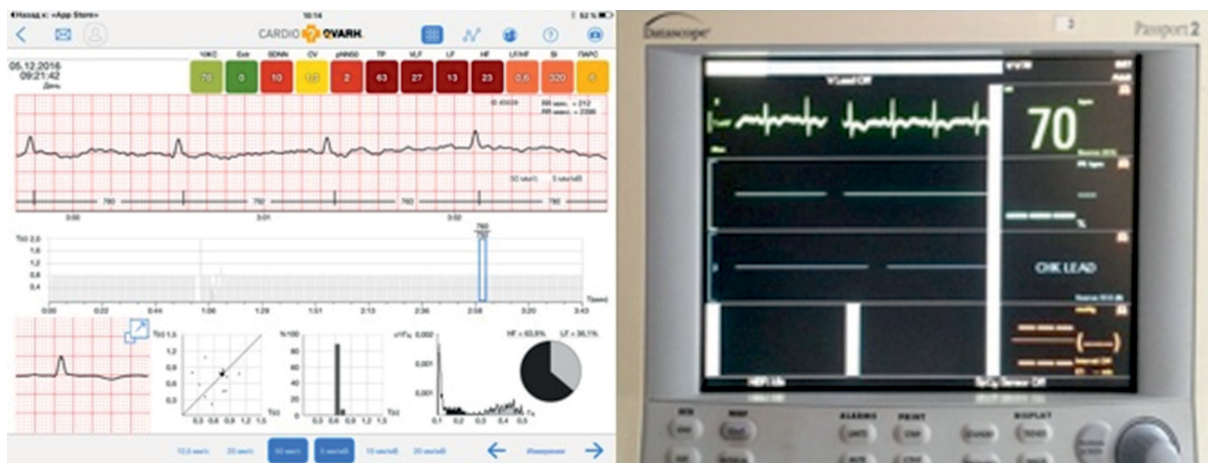

Рис. 4. Запись сигнала ЭКГ портативным монитором CardioQVARK и прикроватным монитором Passport 2, DataScope

при наблюдении за пациентами в послеоперационном периоде после хирургического лечения фибрилляции предсердий. Возможность контроля стационарными методами диагностики — прикроватным монитором и стандартной ЭКГ — делает применение портативного монитора абсолютно безопасным. Использование приложения для iPad CardioQVARK Doctor позволяет накапливать базу исследования, удобную для быстрого доступа, а также быстро проводить анализ интервала Q—T, P—Q при подборе

дозы антиаритмиков. Особенностью применения портативного монитора является то, что для пациентов, особенно пожилых, требуется определенный период обучения пользования устройством.

У одного пациента в раннем послеоперационном периоде развился приступ типичного трепетания предсердий. В этом случае мы смогли верифицировать тип нарушений ритма при помощи портативного монитора CardioQVARK. Запись с портативного монитора представлена на рис. 5.

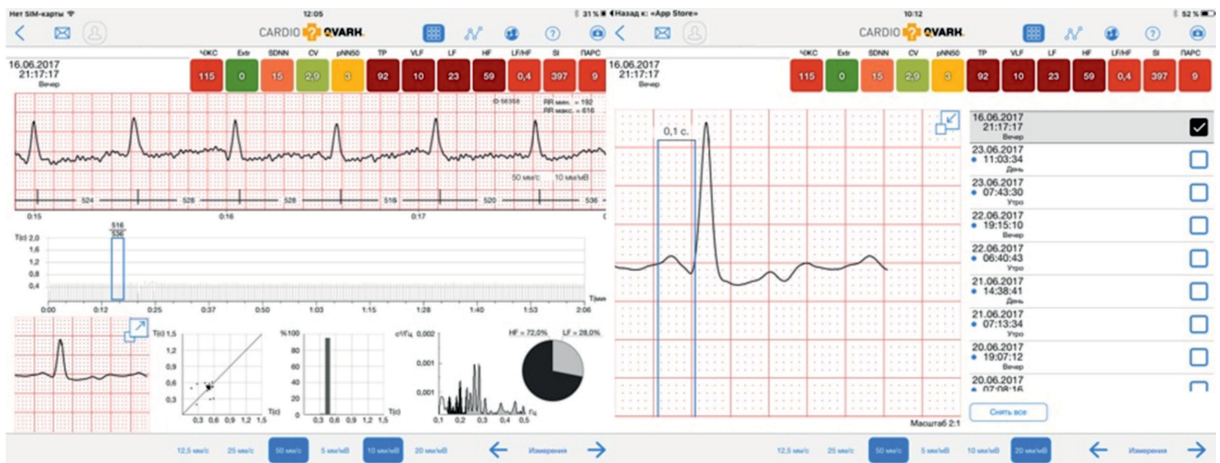


Рис. 5. Запись ЭКГ портативным монитором CardioQVARK при пароксизме типичного трепетания предсердий

В качестве тестового исследования у одного пациента проводилось ежедневное мониторирование ЭКГ в течение 2 мес при его нахождении вне стационара. Примечательно, что при этом пациент находился за пределами Московской области. Всего получено 64 записи ЭКГ общей продолжительностью 262 мин. Из полученных записей пригодными для анализа была 61 (95,3%). Данный пациент был обучен пользованию устройством в стационаре. Протоколом предусматривалась запись ежедневной ЭКГ в утреннее время и запись и передача данных в случае возникновения ощущения перебоев в работе сердца (событийный мониторинг). За все время наблюдения пациента не было зарегистрировано ни одного пароксизма фибрилляции/трепетания предсердий. Отмечалась вариабельность частоты сердечных сокращений при нормальном синусовом ритме и единичные наджелудочковые экстрасистолы.

Торакоскопическая абляция у пациентов с фибрилляцией предсердий показывает превосходные результаты при лечении пациентов с персистирующими формами фибрилляции предсердий. Эффективность методики, по данным разных авторов, составляет 82—96% в течение 12 мес наблюдения [10]. Наблюдение за пациентами после хирургического лечения имеет свои особенности. Во-первых, это прохождение пациентами «слепого периода», когда в силу воспалительных изменений в ткани левого предсердия у пациентов возникают различные нарушения ритма. Этот период требует применения антиаритмических препаратов, главным образом, амиодарона. Довольно часто при появлении ощущения сердцебиения у пациентов регистрируется экстрасистолия, не требующая дополнительного вмешательства. Тем не менее пациенты вынуждены или вызывать скорую помощь, или идти на прием к врачу, что неоправданно нагружает систему оказания медицинской помощи. Другой стороной медали является то, что пациенты со значимыми нарушениями ритма не обращаются за медицинской помощью в силу ограниченной ее доступности, подвергая себя риску эмболии и инсульта. Во-вторых, кратковременность нарушений

ритма не позволяет зарегистрировать их общепринятыми методами.

И наконец, реалии лечения пациентов с фибрилляцией предсердий не позволяют полностью исключить отсутствие «немых» пароксизмов, поскольку последние могут быть очень непродолжительными и отличаться по ощущениям от предоперационной аритмии. Казалось бы, что эту проблему легко решить, применив всем имплантируемые петлевые мониторы. Но цена этих устройств достаточно высока, что делает их использование крайне ограниченным.

В таких условиях персонализированный событийный мониторинг может существенно улучшить выявляемость нарушений ритма и повысить качество наблюдения и лечения пациентов после хирургического воздействия [11, 12].

Наш первый опыт показал, что пациент, находящийся на значительном удалении от кардиохирургического отделения, может ежедневно передавать запись ЭКГ своему лечащему врачу без каких-либо ограничений или дискомфорта для повседневной деятельности. Несмотря на то что в настоящее время подобные системы не могут использоваться для полноценной оценки наличия или отсутствия рецидива аритмии [13], протокол нашего исследования предполагал использование персонального монитора как триггера для дальнейших обследований в условиях медицинского учреждения. Поскольку у данного пациента весь период наблюдения сохранялся стойкий синусовый ритм, полноценно оценить возможности такого подхода не представилось возможным. Успешная регистрация пароксизма трепетания предсердий в стационаре позволяет нам говорить о технической возможности и надеяться на оправданность применения портативного монитора CardioQVARK для первичной регистрации нарушений ритма сердца вне стационара. Последующее применение персонального ЭКГ-монитора у большего количества пациентов позволит оценить оправданность этапного обследования от персонального триггера до стационарного обследования.

Несомненным плюсом применения персонального событийного мониторинга при помощи устройства CardioQVARK является то, что эффективность мето-

дики торакоскопической абляции левого предсердия может быть оценена не только в стандартных точках обследования, но и в течение всего периода послеоперационного наблюдения на основании ощущений самого пациента и при желании может продолжаться сколько угодно долго. Это позволяет получить более достоверную информацию о наличии или отсутствии рецидива фибрилляции и/или появления трепетания предсердий. Верификация таких событий крайне важна для коррекции медикаментозной терапии, отмене или замене антикоагулянтов, оправданности длительного применения антиаритмиков.

В нашем исследовании представлен первый небольшой опыт использования персонального ЭКГ-мониторинга в условиях стационара. На первый взгляд, применять такой прибор там, где доступны все современные приборы регистрации ЭКГ, неоправданно. Однако наш первый опыт показал, что небольшой портативный монитор позволяет врачу «записывать» ЭКГ тогда, когда он считает это нужным без привлечения человеческих и материальных ресурсов, а накопление удобной в обращении базы ЭКГ на каждого пациента позволяет быстро отмечать динамику определенных показателей, что существенно экономит рабочее время. Несомненно, применение устройства CardioQVARK не позволяет полностью отказаться от прикроватных мониторов, ЭКГ-аппаратов, холтеровских мониторов и т.п., но это и не является целью его создания и внедрения. Применение устройства CardioQVARK в стационарных условиях способствует повышению производительности труда медицинских работников и делает шаг к персонализации оказания медицинской помощи пациентам с нарушениями ритма сердца.

Выводы. Первый опыт применения персонального мониторинга на основе устройства CardioQVARK показал надежность работы прибора в условиях стационара. Применение удаленного мониторинга при помощи устройства CardioQVARK позволяет вести длительное наблюдение за пациентами после торакоскопической абляции, находящимися вне лечебного учреждения. Эффективность такого мониторинга должна быть оценена на большем количестве пациентов.

Прозрачность исследования. Исследование не имело спонсорской поддержки. Автор несет полную ответственность за предоставление окончательной версии рукописи в печать.

Декларация о финансовых и других взаимоотношениях. Автор принимал участие в разработке концепции, дизайна исследования и в написании рукописи. Автор не получал гонорар за исследование.

ЛИТЕРАТУРА

1. Lifetime risk for development of atrial fibrillation: The Framingham Heart Study / D.M. Lloyd Jones, T.J. Wang, E.P. Leip [et al.] // *Circulation*. — 2004. — Vol. 110. — P.1042—1046.
2. Heart disease and stroke statistics-2006 update: a report from the American Heart Association Statistics Committee and Stroke Statistics Subcommittee / T. Thom, N. Haase,

W. Rosamond [et al.] // *Circulation*. — 2006. — Vol. 113. — P.85—151.

3. Wolf, P.A. Atrial fibrillation as an independent risk factor for stroke: the Framingham Study / P.A. Wolf, R.D. Abbott, W.B. Kannel // *Stroke*. — 1991. — Vol. 22. — P.983—988.
4. A minimal or maximal ablation strategy to achieve pulmonary vein isolation for paroxysmal atrial fibrillation: a prospective multi-centre randomized controlled trial (the Minimax study) / A.J. McLellan, L.H. Ling, S. Azzopardi [et al.] // *Eur. Heart J.* — 2015. — Vol. 36. — P.1812—1821.
5. Результаты хирургического лечения изолированных форм фибрилляции предсердий с использованием модифицированной операции «лабиринт» / А.Ш. Ревшвили, С.Ю. Сергуладзе, И.В. Ежова [и др.] // *Анналы аритмологии*. — 2012. — Т. 9, вып. 3. — С.31—39.
6. Monitoring for atrial fibrillation in discharged stroke and transient ischemic attack patients: recommendations. Ottawa: CADTH; 2016 Mar. (CADTH optimal use report; vol. 5, no.2c).
7. Detection of atrial fibrillation after ischemic stroke or transient ischemic attack: a systematic review and meta-analysis / A. Kishore, A. Vail, A. Majid [et al.] // *Stroke*. — 2014. — Vol. 45. — P.520—526.
8. Atrial fibrillation in patients with cryptogenic stroke / D.J. Gladstone, M. Spring, P. Dorian [et al.] // *N. Engl. J. Med.* — 2014. — Vol. 370. — P.2467—2477.
9. Predictors for atrial fibrillation detection after cryptogenic stroke: Results from CRYSTAL AF / V.N. Thijs, J. Brachmann, C.A. Morillo [et al.] // *Neurology*. — 2016. — Vol. 86. — P.261—269.
10. Van Laar, C. The totally thoracoscopic maze procedure for the treatment of atrial fibrillation / C. Van Laar, J. Kelder, B.P. van Putte // *Interactive Cardiovascular and Thoracic Surgery*. — 2017. — Vol. 24. — P.102—111.
11. Validation and clinical use of a novel diagnostic device for screening of atrial fibrillation. / R.G. Tieleman, Y. Plantinga, D. Rinkes [et al.] // *Europace*. — 2014. — Vol. 16. — P.1291—1295.
12. Comparison of 24-hour Holter monitoring with 14-day novel adhesive patch electrocardiographic monitoring / P.M. Barrett, R. Komatireddy, S. Haaser [et al.] // *Am. J. Med.* — 2014. — Vol. 127. — P.95—197.
13. Quinn, F.R. Screening for undiagnosed atrial fibrillation in the community / F.R. Quinn, D. Gladstone // *Curr. Opin. Cardiol.* — 2014. — Vol. 29. — P.28—35.

REFERENCES

1. Lloyd-Jones DM, Wang TJ, Leip EP, et al. Lifetime risk for development of atrial fibrillation: The Framingham Heart Study. *Circulation*. 2004; 110: 1042—1046.
2. Thom T, Haase N, Rosamond W, et al. Heart disease and stroke statistics—2006 update: a report from the American Heart Association Statistics Committee and Stroke Statistics Subcommittee. *Circulation*. 2006; 113: 85—151.
3. Wolf PA, Abbott RD, Kannel WB. Atrial fibrillation as an independent risk factor for stroke: the Framingham Study. *Stroke*. 1991; 22: 983—988.
4. McLellan AJ, Ling LH, Azzopardi S, Lee GA, Lee G, Kumar S, Wong MC, Walters TE, Lee JM, Looi KL, Halloran K, Stiles MK, Lever NA, Fynn SP, Heck PM, Sanders P, Morton JB, Kalman JM, Kistler PM. A minimal or maximal ablation strategy to achieve pulmonary vein isolation for paroxysmal atrial fibrillation: a prospective multi-centre randomized controlled trial (the Minimax study). *Eur Heart J*. 2015; 36: 1812—1821
5. Revishvili ASH, Serguladze SYU., Ezhova IV, Kvasha BI, Sopov OV, Shmul AV. Rezul'taty hirurgicheskogo lechenija izolirovannyh form fibrilljacji predserdij s ispol'zovaniem modifitsirovannoj operacii «labirint» [Results

- of Surgical Treatment of Isolated Atrial Fibrillations with the Use of Modified Maze Procedure]. *Annals of Arrhythmology* [Arrhythmology annals]. 2012; 9 (3): 31-39.
6. Monitoring for atrial fibrillation in discharged stroke and transient ischemic attack patients: recommendations. Ottawa: CADTH. 2016; 5: 2c.
 7. Kishore A, Vail A, Majid A, Dawson J, Lees KR, Tyrrell PJ, Smith CJ. Detection of atrial fibrillation after ischemic stroke or transient ischemic attack: a systematic review and meta-analysis. *Stroke*. 2014; 45: 520–526.
 8. Gladstone DJ, Spring M, Dorian P, Panzov V, Thorpe KE, Hall J, Vaid H, O'Donnell M, Laupacis A, Cote R, Sharma M, Blakely JA, Shuaib A, Hachinski V, Coutts SB, Sahlas DJ, Teal P, Yip S, Spence JD, Buck B, Verreault S, Casaubon LK, Penn A, Selchen D, Jin A, Howse D, Mehdiratna M, Boyle K, Aviv R, Kapral MK, Mamdani M. Atrial fibrillation in patients with cryptogenic stroke. *N Engl J Med*. 2014; 370: 2467–2477.
 9. Thijs VN, Brachmann J, Morillo CA, Passman RS, Sanna T, Bernstein RA, Diener HC, Di Lazzaro V, Rymer MM, Hogge L, Rogers TB, Ziegler PD, Assar MD. Predictors for atrial fibrillation detection after cryptogenic stroke: Results from CRYSTAL AF. *Neurology*. 2016; 86: 261–269.
 10. Van Laar C, Kelder J, van Putte BP. The totally thoracoscopic maze procedure for the treatment of atrial fibrillation. *Interactive Cardiovascular and Thoracic Surgery*. 2017; 24: 102–111.
 11. Tieleman RG, Plantinga Y, Rinkes D, Bartels GL, Posma JL, Cator R, Hofman C, Houben RP. Validation and clinical use of a novel diagnostic device for screening of atrial fibrillation. *Europace*. 2014; 16: 1291–1295.
 12. Barrett PM, Komatireddy R, Haaser S, Topol S, Sheard J, Encinas J, Fought AJ, Topol EJ. Comparison of 24-hour Holter monitoring with 14-day novel adhesive patch electrocardiographic monitoring. *Am J Med*. 2014; 127: 95–97.
 13. Quinn FR, Gladstone D. Screening for undiagnosed atrial fibrillation in the community. *Curr Opin Cardiol*. 2014; 29: 28–35.

© М.А. Романова, А.А. Турица, А.В. Мордык, О.Г. Иванова, Е.А. Цыганкова, 2017

УДК [616-002.5:616.6]-053.2(571.13)

DOI: 10.20969/VSKM.2017.10(6).30-34

ГЕНДЕРНЫЕ, СОЦИАЛЬНЫЕ И МЕДИЦИНСКИЕ АСПЕКТЫ СОЧЕТАНИЯ ТУБЕРКУЛЕЗА С БОЛЕЗНЯМИ МОЧЕПОЛОВОЙ СИСТЕМЫ У ДЕТЕЙ

РОМАНОВА МАРИЯ АЛЕКСЕЕВНА, ассистент кафедры фтизиатрии и фтизиохирургии ФГБОУ ВО «Омский государственный медицинский университет» Минздрава России, Россия, 644050, Омск, ул. Химиков, 8а, тел. 8-906-992-74-24, e-mail: rmari1@mail.ru

ТУРИЦА АННА АНАТОЛЬЕВНА, канд. мед. наук, доцент кафедры пропедевтики детских болезней с курсом поликлинической педиатрии ФГБОУ ВО «Омский государственный медицинский университет» Минздрава России, Россия, 644099, Омск, ул. Ленина, 12, тел. 8-913-968-76-30, e-mail: turi8282@mail.ru

МОРДЫК АННА ВЛАДИМИРОВНА, докт. мед. наук, профессор, зав. кафедрой фтизиатрии и фтизиохирургии ФГБОУ ВО «Омский государственный медицинский университет» Минздрава России, Россия, 644050, Омск, ул. Химиков, 8а, тел. 8(3812)95-68-24, e-mail: amordik@mail.ru

ИВАНОВА ОЛЬГА ГЕОРГИЕВНА, канд. мед. наук, доцент кафедры фтизиатрии и фтизиохирургии ФГБОУ ВО «Омский государственный медицинский университет» Минздрава России, Россия, 644050, Омск, ул. Химиков, 8а, тел. 8(3812)95-68-24, e-mail: olga-ivanova1969@mail.ru

ЦЫГАНКОВА ЕЛЕНА АНАТОЛЬЕВНА, канд. мед. наук, зав. отделением КУЗОО «Специализированная детская туберкулезная клиническая больница», Россия, 644510, Омск, ул. Крыловская, 52, тел. 8-913-634-14-13

Реферат. Цель исследования — оценить в большой выборке больных туберкулезом детей, с какими формами туберкулеза сочетаются заболевания мочеполовой сферы у детей, какие варианты сочетаний соматических заболеваний для них характерны, выявить гендерные и социальные составляющие данных сочетаний. **Материал и методы.** Данные 1165 детей с активной формой туберкулеза ретроспективно собраны и проанализированы путем деления на 2 группы: 1-я группа — дети, имеющие болезни мочеполовой системы ($n=157$); 2-я группа — дети, не имеющие болезни мочеполовой системы ($n=1008$). **Результаты и их обсуждение.** В группах обнаружены гендерные различия. Так, в 1-й группе наблюдалось 63 (40,1%) мальчика, а во 2-й группе 541 (53,7%) мальчик ($\chi^2=9,907$; $p=0,002$). В структуре туберкулеза органов дыхания наиболее распространены туберкулез внутригрудных лимфатических узлов как в 1-й (85 детей, 54,1%), так и во 2-й (641 ребенок, 63,6%) группах ($\chi^2=4,773$; $p=0,029$) и первичный туберкулезный комплекс — 11,5% (18 детей) и 18,2% (183 ребенка) соответственно ($\chi^2=3,803$; $p=0,051$). Дети из социально-сохранных семей составили 35,7% в 1-й группе и 34,9% — во 2-й группе ($\chi^2=0,009$; $p=0,926$), остальные дети обеих групп воспитывались в социально дезадаптированных или социопатических семьях. **Выводы.** Таким образом, среди больных активным туберкулезом наличие болезней мочеполовой системы более характерно для девочек, что соответствует тенденциям в общей популяции детей. Более 30% заболевших туберкулезом детей отнесены нами к категории социально-сохранных, наличие болезней мочеполовой системы не зависело от социального статуса семьи ребенка. У детей с заболеваниями мочеполовой системы чаще регистрировались внелегочные формы туберкулеза. Болезни мочеполовой системы у больных туберкулезом детей часто сочетались с заболеваниями системы кровообращения, а также эндокринной системы.

Ключевые слова: туберкулез, дети, социальный статус семьи, внелегочный туберкулез, болезни мочеполовой системы.

Для ссылки: Гендерные, социальные и медицинские аспекты сочетания туберкулеза с болезнями мочеполовой системы у детей / М.А. Романова, А.А. Турица, А.В. Мордык [и др.] // Вестник современной клинической медицины. — 2017. — Т. 10, вып. 6. — С.30—34. DOI: 10.20969/VSKM.2017.10(6).30-34.